

23° CONGRESSO REGIONALE FIMP TOSCANA

fimp Previene

5 NOVEMBRE 2022

LIDO DI CAMAIORE (LU) • UNA HOTEL VERSILIA

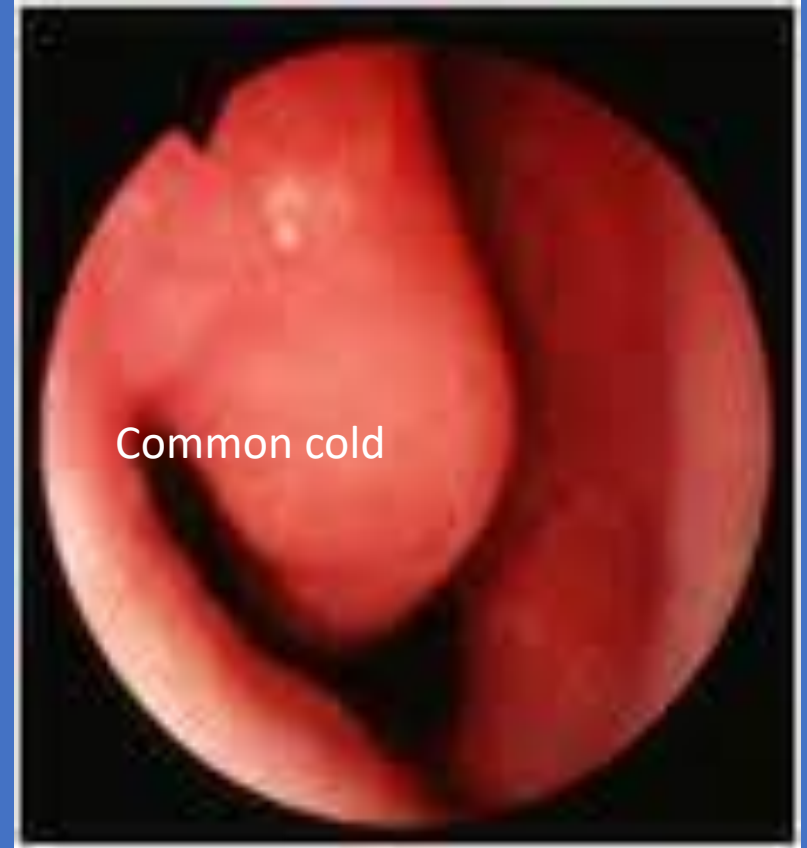
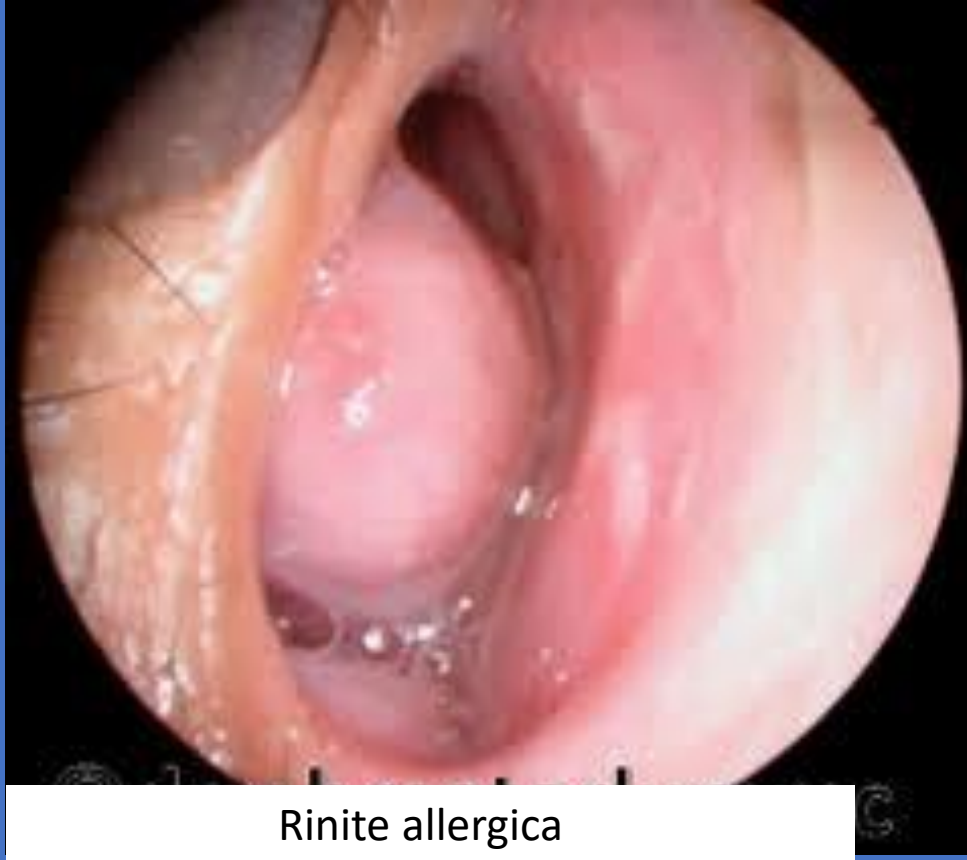
SEGRETERIA
ORGANIZZATIVA
AIM GROUP
ITALY

Stefano Castelli

Uso razionale dei corticosteroidi nasali





Rinite allergica terapia:

- 1) Antistaminici
- 2) Cortisonici per spray nasale

Corticosteroidi per spray nasale

- 1) Beclometasone
- 2) Budesonide
- 3) Flunisolide
- 4) Fluticasone
- 5) Mometasone

Da che età possono essere utilizzati?

- Beclometasone 6 anni
- Budesonide 6 mesi
- Flunisolide 5 anni
- Fluticasone 4 anni
- Mometasone 3 anni

Effetti collaterali

- Bruciore nasale dopo la somministrazione
- Epistassi

1. Reclinare la testa verso il basso
2. Infilare il beccuccio delicatamente e appena dentro il naso
3. Puntare verso la parete esterna, non verso il setto
4. Spruzzare inalando delicatamente (evitare inspi ri bruschi)



Figura 5. *Modalità corretta per l'utilizzo degli steroidi topici nasali. Da voce bibliografica 53, modificato.*

Rinite allergica

Rinite allergica stagionale (oculorinite allergica)

Rinite allergica perenne (DTP)

NARES

rinite non allergica (non IgE mediata) con eosinofili

Diagnosi:

Prick test negativi

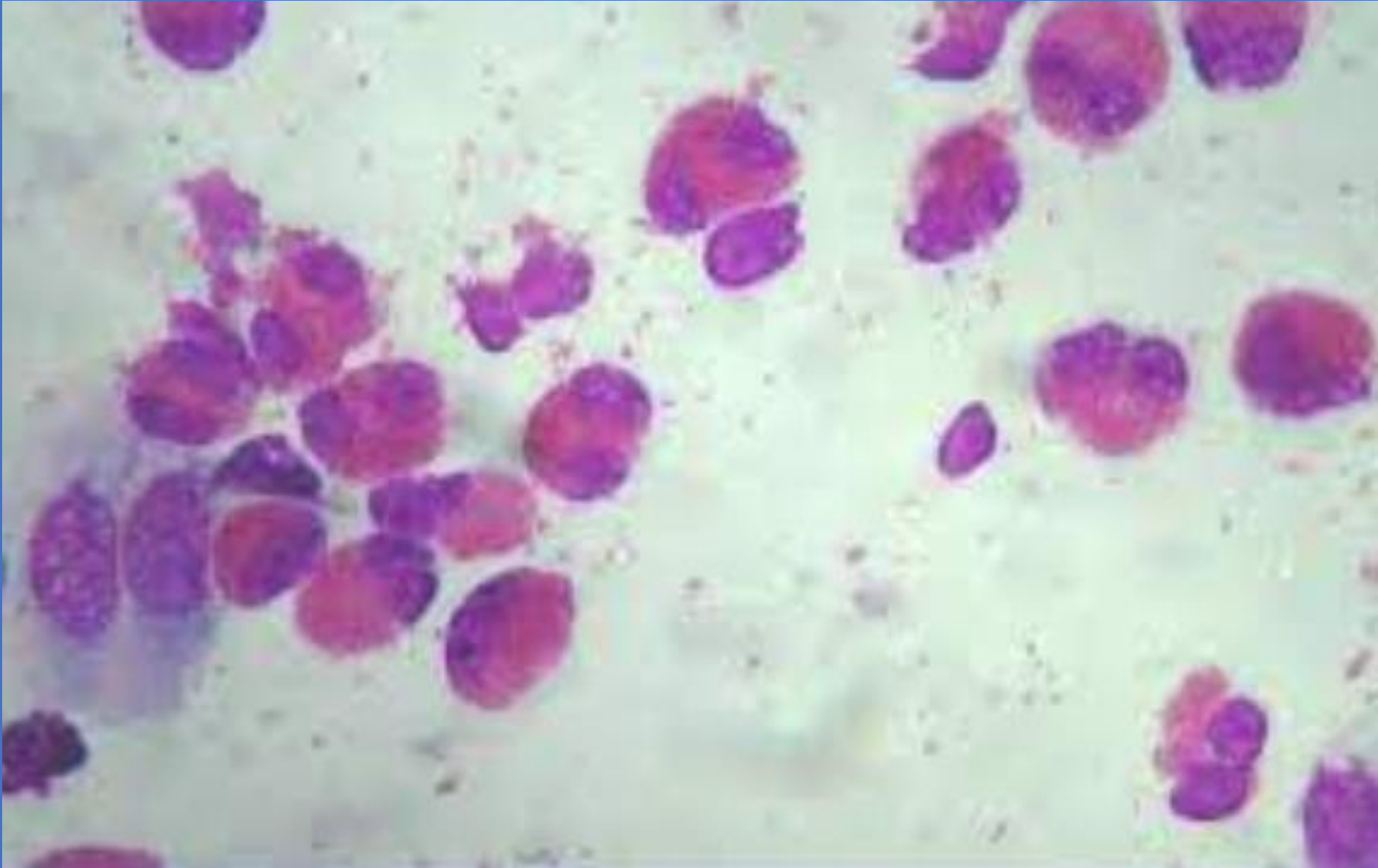
Mancanza di stagionalità

Eosinofili muco nasale

Terapia:

scarsa risposta agli antistaminici

cortisonici topici per tempi prolungati



Ipertrofia adenoidea

ostruzione delle vie nasali:

respirazione cronica con la bocca aperta

voce nasale

respiro russante

mal d'orecchie

disturbi del sonno

Cortisonici topici e ipertrofia adenoidea

Schema terapeutico (Pediatrics 2005):

dosaggio pieno per 8 settimane

seguito da un trattamento a dosi dimezzate
per 16 settimane

In conclusione, il cortisonico somministrato attraverso spray nasale sembra poter rappresentare una valida alternativa medica all'intervento chirurgico di adenoidectomia o, quanto meno, una possibilità terapeutica di prova prima dell'intervento.

Rinite vasomotoria

dilatazione dei vasi sanguigni della mucosa nasale con conseguente ostruzione.

d.d. con la rinite allergica: prick test negativi